Aus dem Pathologischen Institut zu Göttingen.
Direktor: Prof. Dr. Gruber.

Beiträge zur Kenntnis des Mammasarkoms.

Inaugural-Dissertation

zur

Erlangung der Doktorwürde

der

Medizinischen Fakultät

an der

Georg-August-Universität zu Göttingen

vorgelegt am 21. 5. 1937

von

Dorothea Sievers

aus Göttingen.

1938

Buchdruckerei Thiele, Gütersloh i. Westf.

Aus dem Pathologischen Institut zu Göttingen.
Direktor: Prof. Dr. Gruber.

Beiträge zur Kenntnis des Mammasarkoms.

Inaugural-Dissertation

zur

Erlangung der Doktorwürde

der

Medizinischen Fakultät

an der

Georg-August-Universität zu Göttingen

vorgelegt am 21. 5. 1937

von

Dorothea Sievers

aus Göttingen.

1938

Buchdruckerei Thiele, Gütersloh i. Westf.

Dekan: Prof. Dr. Mueller

Berichterstatter: Prof. Dr. Hückel

Mitberichterstatter: Prof. Dr. Gruber.

Tag der mündlichen Prüfung: 23. 2. 38.

Gliederung.

Einleitung.

Hauptteil:

I. Verschiedene Häufigkeit der Sarkome in den verschiedenen Organen und Gewebssystemen.
Allgemeines und klinisches Verhalten des Mammasarkoms.

II. Mammasarkome des Schrifttums.
1) Alter, Geschlecht, Sitz, Lokalisation, Größe, Wachstum, mikroskopische Besonderheiten und Metastasen.
2) Übergang gutartiger Gewächse in Mammasarkom.
3) Genaue Auseinandersetzung des Begriffes „Zystosarkoma phylloides“ (J. Müller).

III. Eigene Beobachtungen.

IV. Zusammenfassende kritische Beurteilung des Mammasarkoms auf Grund des Schrifttums und der eigenen Beobachtungen.

V. Tabellarische Zusammenstellung der eigenen Beobachtungen.

VI. Zusammenfassung.

Digitized by the Internet Archive
in 2026

https://archive.org/details/IA40154001_0435

Einleitung.

Sarkome sind zellreiche Bindesubstanzgeschwülste von meistens mangelhafter Gewebsreife.

Sie können von allen Arten von Stützgeweben sowie von Muskel-, Gefäß- und Nervengewebe oder vom lymphatischen Gewebe ihren Ursprung nehmen. Unter den Sarkomen niedrigster Gewebsreife, bei welchen nur sehr wenig Grundsubstanz gebildet wird, werden je nach der Form der die Geschwulst vorwiegend zusammensetzenden Zellen im wesentlichen klein- und großzellige Spindelzellen-, Rundzellen- und Riesenzellensarkome unterschieden.

Hauptteil.

I. Verschiedene Häufigkeit der Sarkome in den verschiedenen Organen und Gewebssystemen. Allgemeines und klinisches Verhalten des Mammasarkoms.

Im Verhältnis zum übrigen Körper kommen geschwulstartige Neubildungen in der Brustdrüse ungemein häufig vor. Das Verhältnis zwischen ausgereiften (gutartigen) und unausgereiften bzw. wenig ausgereiften (bösartigen) Geschwülsten wird in den verschiedenen Statistiken sehr verschieden angegeben.

Unter den ausgereiften Geschwülsten der Brustdrüse überwiegen die fibro-epithelialen Neubildungen ganz außerordentlich, gleichfalls überwiegen unter den unausgereiften (bösartigen) Geschwülsten die epithelialen Neubildungen, die Karzinome.

So beträgt das Verhältnis nach Schultz-Brauns:

ausgereift mesenchymal . .	0,4%
ausgereift fibroepithelial . .	28,7%
unausgereift mesenchymal .	3,1%
unausgereift epithelial . .	67,8%
	100,0%

Die Häufigkeit der Sarkome im Verhältnis zu den übrigen Brustdrüsengeschwülsten wird angegeben zwischen

1,5—2% (Haeckel)
3% (Finsterer, Smith)
5 —6% (Poulson, Gebele, Rosenstein).

Gegenüber dem Karzinom der Mamma spielt das Sarkom eine untergeordnete Rolle. Der Grund hierfür liegt einerseits in der Seltenheit der Erkrankung, andererseits in der früher vielfach verbreiteten Ansicht, daß dem Sarkom wegen seiner geringen Malignität weniger Aufmerksamkeit gebühre als dem Karzinom.

Während beim Karzinom das klinische Bild ein mehr gleichförmiges ist, zeigt das Sarkom je nach der anatomischen Beschaffenheit oft bedeutende Unterschiede, besonders was die Zeitdauer der Erkrankung und die dabei erlangte Größe anbetrifft. Das Allgemeinbefinden der Frauen ist selbst bei relativ großen Tumoren und langem Bestande weniger gestört als beim Karzinom. Im Anfangsstadium fehlen in der Regel die Schmerzen, treten aber mit dem Einsetzen des Wachstums auf. In ihrer Frequenz bleiben sie gegenüber dem Karzinom zurück.

Was die Erkrankung der regionären Drüsen anbelangt, so kommt sie zwar vor, steht aber weit hinter dem Karzinom zurück. Das Sarkom neigt weniger als das Karzinom zu lokalen Rezidiven.

Die durchschnittliche Lebensdauer nach Operation ist beim Sarkom größer (81 Mon.) als beim Karzinom (39 Mon.), wie sich aus den Angaben von Groß ergibt. Die dauernde Genesung ist beim Sarkom häufiger als beim Karzinom.

Sarkom und Karzinom können getrennt an derselben Mamma vorkommen, selten auch als Mischtumor, Sarko-Karzinom genannt. Exulzerierte Spindelzellensarkome täuschen, wenn auch noch Drüsenschwellung vorhanden ist, ein Karzinom vor.

Unter den gutartigen Mammageschwülsten ist das Fibroadenom eine der am häufigsten vorkommenden Neubildungen der Brustdrüse. Kleine, kurze Zeit bestehende Sarkome können wegen ihrer Beweglichkeit mit Fibroadenomen verwechselt werden (Finsterer). Lokal rezidiviert das Fibroadenom nicht. Die Gefahr besteht, wie bei allen primär gutartigen Mischtumoren, daß ein Mammasarkom aus ihnen hervorgehen kann.

Wenig beachtet sind bisher die Beziehungen zwischen Fibromatosis und Sarkom oder Sarkom und Fibromatosis, je nachdem, ob das Sarkom oder die Fibromatosis als primär anzusehen ist. Auf dem Boden einer fibrösen Degeneration mit oder ohne Zystenbildung sind oftmals Fälle beobachtet, die eine sarkomatöse Entartung zeigten. Außerdem können Mammasarkom und Fibrosis noch synchron entstehen und einen gleichen unbekannten Reiz als auslösende Ursache haben.

II. Mammasarkome des Schrifttums.

Die Brustdrüsengeschwülste sind erst seit dem Jahre 1878 auf Billroths Anregung von Winiwarter in seiner Monographie systematisch in Angriff genommen. Es folgten im Laufe der Zeit alle größeren Kliniken mit statistischen Veröffentlichungen (Poulson, Horner, Gebele usw.).

Von den Mammasarkomen, bei denen genauere brauchbare Angaben vorlagen, habe ich 71 Beobachtungen aus dem Schrifttum zusammengestellt, zu denen noch 29 eigene Beobachtungen kommen.

1) Alter, Geschlecht, Sitz, Lokalisation, Größe, Wachstum, mikroskopische Besonderheiten und Metastasen.

Das Sarkom der Mamma kommt in jedem Lebensalter vor, ist aber, wie Horner angibt, mehr der „maligne Tumor des jüngeren Alters".

Um eine Übersicht über das Alter zu bekommen, sind die beobachteten Fälle in Gruppen nach Jahrzehnten zusammengestellt. Es haben sich Geschwülste gezeigt:

unter 20 Jahren . . .	1 mal
im Alter von 21 bis 30 Jahren	12 mal
„ „ 31 „ 40 „	10 mal
„ „ 41 „ 50 „	22 mal
„ „ 51 „ 60 „	16 mal
„ „ 61 „ 70 „	8 mal
„ „ 71 „ 80 „	2 mal

Das Durchschnittsalter beträgt demnach 47 Jahre.

Horner fand von 14 Fällen ein durchschnittliches Alter von 39 Jahren; nach Schmidt beträgt es 49, nach Gebele 51, nach Rosenstein 41 Jahre. Groß berechnet es aus 148 Fällen auf 37 Jahre und beobachtet, daß das Spindelzellen- und Zystosarkom mehr die funktionierende Mamma betrifft, während das Riesen- und Rundzellensarkom vorwiegend zur Zeit der beginnenden physiologischen Rückbildung vorherrscht.

Befallen ist hauptsächlich das weibliche Geschlecht. Wiederholte Geburten und Lactationen sollen nach Ansicht mancher Autoren fördernd wirken. Auch Zusammenhang mit Mastitis wird angenommen. — Nach Gebele waren von 34 an Sarkom Erkrankten 25 = 73,5% verhei-

ratet. Geboren haben 18 = 52,9%, gestillt haben 7 der 18 Fälle, also 38,9%; davon machten 4 = 22% eine puerperale Mastitis durch. Bei Finsterer haben von 40 Frauen mit Brustdrüsensarkomen nur 12 ihre Kinder selbst gestillt.

Bei den Sarkomen ist im Vergleich zu allen anderen Geschwülsten am häufigsten eine Entstehung durch Gewalteinwirkung behauptet. Die Zahl der wirklich einigermaßen beweisenden Fälle ist aber sehr gering. Wirklich beweisend nach Lubarsch sind nur solche Fälle, in denen sich die Sarkome in den Gebieten der Verletzung selbst entwickeln, z. B. innerhalb eines Schußkanals, einer andern Verletzung oder um einen Fremdkörper. Die Angaben über die Häufigkeit „traumatisch" entstandener Gewächse gehen also sehr weit auseinander. Während einige Verfasser 20%, selbst 50% (Groß) angeben, erkennen andere nur 0,9—7% an.

Nach Gebele findet sich ein Trauma bei Mammasarkom in 26% der Fälle, bei Finsterer ist es in 6 Fällen = 6,7% verzeichnet. Bei Finsterer handelt es sich um ein Anstoßen an einem spitzen Gegenstand mit Auftreten von Schmerzen und Schwellung. Ein anderes Mal ist Stoß am Waschtrog als Ursache für das Auftreten eines Mammasarkoms verantwortlich gemacht worden. Bei Horner wird einmal Korsettdruck beschuldigt, einen Druck auf die Mammae ausgeübt zu haben, sodaß die Haut unter der Brustwarze stark gerötet wurde.

Stets wird man bei der Angabe einer ätiologischen Bedeutung eines Traumas sehr vorsichtig sein müssen.

Die hereditäre Belastung ist bei Finsterer nur in 2 Fällen angegeben. Bei Horner tritt sie 4 mal = 28,6% auf.

Bezüglich der Seite, die Sitz des Tumors ist, wird oftmals ein Überwiegen der linken Seite festgestellt, so saß der Tumor:

links in . . 37 Fällen,
rechts in . . 32 Fällen,
links und rechts in 2 Fällen.

Die Lokalisation in den einzelnen Quadranten ergab bei 71 Beobachtungen folgendes Ergebnis:

Im inneren oberen Quadranten . . .	2 mal
im inneren unteren Quadranten . . .	3 „
im äußeren oberen Quadranten . . .	11 „
im äußeren unteren Quadranten . . .	4 „
in der äußeren Hälfte	4 „
in der inneren Hälfte	1 „
in der unteren Hälfte bzw. unter der Mamille	1 „
eine Hälfte	1 „

Die Erkrankung beginnt gewöhnlich mit dem Auftreten eines bohnen- bis walnußgroßen, verschieblichen Knotens, der verschieden

rasch wächst. Deshalb zeigt auch die Zeitdauer von der ersten Beobachtung bis zum Einsetzen der chirurgischen Behandlung bedeutende Differenzen. Außer von der Zeitdauer ist die Größe noch abhängig von der Art des Sarkoms. So nimmt das Zystosarkom die ganze Brustdrüse ein und erreicht oft Mannskopfgröße. Die Spindel- und Rundzellensarkome bilden walnuß- bis faustgroße Tumoren, die nur bei gleichzeitigem Vorhandensein von zystischen Erweichungen oder bei Kombination mit eigentlichen Zystosarkomen auch Mannskopfgröße erreichen können.

Die Sarkome zeigen infiltrierendes Wachstum, dringen in die Gewebe ein und bringen sie zum Schwund. Das Wachstum erfolgt im allgemeinen schneller als das anderer Geschwülste und ist abhängig von Alter, Menstruation, Schwangerschaft und Lactation. Es hängt allein von dem anatomischen Charakter der Neubildung ab, wie Groß und Gebele angeben. Gleichmäßige Zunahme wird mehr bei den soliden Formen beobachtet, während plötzliches rasches Wachstum nach langer Periode der Ruhe bei zystischen Formen vorkommt (Groß). Sind Rundzellen in der Geschwulst, so erfolgt ebenfalls ein schnelleres Wachstum.

147 Sarkome, die aus dem Schrifttum zusammengestellt wurden, zeigten folgende zahlenmäßige Aufteilung in die verschiedenen geweblichen Sarkomarten; es fanden sich:

Spindelzellensarkome	30 mal
Rundzellensarkome	17 „
Polymorphzellige Sarkome (Riesenzellensarkome)	21 „
Fibrosarkome	10 „
Myxosarkome	6 „
Zystosarkoma phylloides	18 „
Angiosarkome	7 „
Lymphosarkome	2 „
Sarko-Karzinome	2 „
Sarkom und Karzinom	1 „
Chondroosteosarkome	8 „
Ostoidsarkome	6 „
Melanosarkome	4 „
Adenosarkome	9 „
Sarkome (keine weiteren Details) . . .	6 „
	147 mal

Aus dem vorhergehenden Material ergeben sich für:

Spindelzellensarkom . .	20,4%
Rundzellensarkom . . .	11,6%
Polymorphzelliges Sarkom	14,3%

Nach Groß finden sich bei einem Material von 156 Fällen
Spindelzellensarkome . . 68%
Rundzellensarkome . . . 27%

Häufig sind es jedoch nicht histologisch reine Geschwülste, sondern Mischgeschwülste der Spindel-, Rund- und polymorphzelligen Sarkome mit Fibrom und Adenom, seltener mit Karzinom, Chondrom, Angiom usw. Oft tritt eine „zystische" Degeneration ein. Nach Groß trifft das für die Hälfte der Fälle zu.

Die Infiltration der Lymphdrüsen kommt bei den Sarkomen nur ganz selten vor, da diese meist auf venösem Wege metastasieren. Nach Groß zeigt das Sarkom einer funktionierenden Mamma ausgesprochene Neigung zu Rezidiven, weniger zu Metastasen, während bei dem Sarkom der in der Involution befindlichen Mamma das Umgekehrte der Fall ist.

Als bevorzugte Örtlichkeit der Metastasen wird für das Sarkom Leber und Lunge angegeben, selten das Knochenmark (Finsterer). Bei Finsterers Fällen ist zweimal die Leber betroffen, bei Groß dagegen zehnmal die Lunge, viermal die Leber, dreimal das Gehirn und je einmal Dura mater, Retroperitoneal-Drüsen, Mediastinum, Pleura, Nieren, Muskeln und Knochen. Interessant ist es, für die betreffende Metastase die Histologie des Sarkoms zu ersehen. So sind folgende Zusammenstellungen aus den Statistiken von Groß, Finsterer und Poulson entnommen:

1) Metastasierung im Knochensystem mit Beteiligung des Humerus bei alveolärem Mammasarkom.

2) Neben der Metastase in der zweiten Mamma eine Metastase im Gehirn (Brücken-Vierhügelgegend) und in der Schilddrüse beim Myxosarkom in der Mamma.

3) Generalisation der Erkrankung in einem Falle von Spindelzellensarkom, in dem Gehirn, Schilddrüse, Mediastinum, Rippe, Herzwand, Lungen, Leber, großes Netz, Pankreas, Peritonaeum, Mesenterialdrüsen, linkes Ovarium, Wirbelkörper, Inguinaldrüsen und Muskulatur des rechten Oberschenkels der Sitz multipler Metastasen waren.

4) Großzelliges Rundzellensarkom. Nach 1½ Jahren Exitus an Pleura und Wirbelmetastasen.

5) Eigroßes Rund- und Spindelzellensarkom. Metastasen zur Leber. (Lunge und Pleura nichts).

6) Gänseeigroßes Pigmentsarkom. Exitus an Pulmonalmetastasen.

7) Zystosarkom mit myxomatösem Gewebe und reichlicher Menge Rundzellen. Nach drei Rezidiven in der Narbe, nach zwei Monaten Exitus an Lungenmetastasen.

8) Großzelliges Rundzellensarkom. 3 Rezidive. Exitus an Lungenmetastasen.

Bei Poulson sind 8 Patienten = 42% an Rezidiven oder Metastasen gestorben und zwar 4 mit lokalem Recidiv und 4 ohne Recidiv an Metastasen.

2) Übergang gutartiger Gewächse in Mammasarkom.

Oftmals kann man eine sarkomatöse Entartung eines bis dahin benignen Tumors feststellen. Nach Borst geht diese maligne Umwandlung nicht von fertig differenzierten Proliferationszonen des Tumors aus, die atypisches, destruierend wucherndes Gewebe liefern. Wenn das Epithel ganz an Bedeutung zurücktritt, das Bindegewebe überhand nimmt und sich sarkomatös umwandelt, wird ein echtes Sarkom gebildet. Die Entstehung von Mammasarkom aus gutartigen Mischgeschwülsten fand Biebl in der Hälfte seiner Sarkomfälle.

Ebenfalls kann auch das Stroma eines Krebses sarkomatös verändert werden. Dies hat schon Virchow beschrieben, und es wurde neuerdings durch die experimentelle Geschwulstforschung von Ehrlich bestätigt. Ehrlich hat gezeigt, daß bei fortgesetzter Verimpfung von Brustdrüsenkrebs bei Mäusen das Stroma des Krebses allmählich sarkomatös umgewandelt wird und schließlich aus dem Karzinom ein echtes Sarkom entsteht. Wie das zustande kommt, ist noch vollkommen unklar.

3) Genaue Auseinandersetzung des Begriffes „Zystosarkoma phylloides" (J. Müller).

Virchow lehrt, daß ein Zystosarkom hervorgehe aus einer sarkomatösen Wucherung im interstitiellen Bindegewebe unter gleichzeitiger zystischer Erweiterung der natürlichen Höhlen und Kanäle. Vielfach soll das Zystosarkom als Sammelname für verschiedene Arten zystischer Geschwülste (multiloculäre Zystadenome) dienen.

Nach Billroth ist das Zystosarkom abhängig von der Beschaffenheit des Grundgewebes. Gleichzeitig weist er darauf hin, daß dieses Sarkom trotz seiner Größe selten „infektiös" wird und zur Metastasierung führt.

Schimmelbusch nimmt an, daß das Zystosarkom mit dem Fibroadenom identisch sei und nur eine weiter vorgeschrittene Entwicklungsstufe des Fibroadenoms darstelle.

Haeckel betont auch die nahe Verwandtschaft des Zystosarkoms mit dem intracanaliculären Fibroadenom, will sie aber wegen gewisser Eigentümlichkeiten getrennt wissen.

Die in den letzten Jahren erschienenen statistischen Arbeiten von G. P. Schmidt und Gebele handeln die Zystosarkome bei der Besprechung der Sarkome ab.

Unter dem Zystosarkoma phylloides (J. Müller) verstand man also ursprünglich die verschiedenartigsten Geschwülste, die durch eine intracanaliculäre Wucherung gekennzeichnet sind. Diese Tumoren können nun sowohl gutartige Gewächse (Fibroadenome) als auch bösartige (Sarkome) darstellen, wobei zweifellos in verschiedenen Fällen sich aus dem gutartigen Typus der bösartige entwickelt. Es wurde das gesehen bei den typischen Bindegewebsgeschwülsten, bei Angiomen, Myomen, Neuromen und bei den epithelialen Geschwülsten. Bei letzteren handelt es sich gewöhnlich darum, daß eine adenomatöse Geschwulst zu einem Adeno-Karzinom wird. Seltener ist die Umwandlung eines Adenoms zu einer bösartigen Geschwulst dadurch, daß sich in dem bindegewebigen Anteil desselben ein Sarkom entwickelt, wie es Gorham bei einem Adenomyxofibrom der Mamma beschrieben hat. Mikroskopisch fanden sich an einer Stelle Herde ektodermaler Zellen in Form kleinster Epidermiszysten. Gorham nimmt nun ähnlich wie Borst an, daß sich diese Geschwulst aus abnormen Gewebskeimen oder unverbrauchtem, embryonalem Material entwickelt habe.

Heute sollen nur die echt sarkomatösen derart gestalteten Gewächse als Zystosarkoma phylloides bezeichnet werden.

III. Eigene Beobachtungen.

Im Laufe von 10 Jahren sind 29 weibliche Brustdrüsengeschwülste, die in das Göttinger Pathologische Institut eingeschickt wurden, als Sarkome und ihre Abarten zusammengestellt. Es traten die Geschwülste auf:

Unter 20 Jahren				2	mal
im Alter von 21	bis	30	Jahren	2	„
„ „ 31	„	40	„	5	„
„ „ 41	„	50	„	7	„
„ „ 51	„	60	„	7	„
„ „ 61	„	70	„	5	„
„ „ 71	„	80	„	1	„

Durchschnittsalter 48,5 Jahre.

In einem Fall handelt es sich sogar um ein 14 Tage altes Mädchen, das seit der Geburt einen Tumor in der Brust hatte.

Für die 8 Spindelzellensarkome ergab sich ein Durchschnittsalter von 52 Jahren.

Auch in unseren 29 zusammengestellten Fällen war die linke Seite der Brust bevorzugt. Links trat die Geschwulst 12 mal auf, rechts 11 mal, beiderseits 1 mal, und in 5 Fällen konnte der genaue Sitz nicht angegeben werden. Die doppelseitige Erkrankung betraf einen Fall von polymorphzelligem Rundzellensarkom. Sie wurde nicht gleichzeitig beobachtet, sondern die Operation der linken Mamma lag um 2 Jahre zurück.

Was den genauen Sitz anbetrifft, so lagen folgende Angaben vor: Die Geschwulst trat auf

einmal im inneren oberen Quadranten, li., Spindelzellensarkom;
einmal im inneren unteren Quadranten, re., Spindelzellensarkom;
einmal in der „äußeren Hälfte", li., melanotisches Sarkom;
einmal in der „inneren Hälfte", li., Rundzellensarkom,
zweimal in der „oberen Hälfte", re., Spindelzellensarkom, li. polymorphzelliges Sarkom;
einmal in unteren Quadranten, re., Zystosarkoma phylloides;
einmal unter der Mamille, re., Sarkom und Karzinom.

Die Größe der Tumoren variierte zwischen Pflaumengröße und der eines Riesentumors von 4,75 kg. Das Wachstum erfolgte meist unabhängig von der Zeit des Bestehens. So bestand bei einer 76-jährigen Frau 40 Jahre lang ein kleiner Tumor in der Brust, der dann plötzlich schnell wuchs und die ganze Brust einnahm. Daß die Größe des Tumors abhängig ist von der Art des Gewebes, zeigt sich auch in unseren Fällen. Die Spindelzellen- und Rundzellentumoren sind meistens von Faustgröße, während die Zystosarkome kindskopfgroß werden.

Aus den histologischen Befunden ersehen wir die Verteilung auf die verschiedenen Gewebsarten. So gehören zu den

Spindelzellensarkomen	8 Fälle
Rundzellensarkomen	2 „
polymorphzelligen Sarkomen . .	5 „
Myxosarkomen	2 „
Melanosarkomen	2 „
Fibrosarkomen	1 Fall
Fibroadenomen mit sarkomatösem Stroma	1 „
Sarkoma phylloides	3 Fälle
Mammazysten mit Sarkom . . .	1 Fall
„Karzinom mit Sarkom" . . .	3 Fälle
„Sarkom und Karzinom" . . .	1 Fall

Was die mikroskopische Untersuchung im einzelnen anbetrifft, so ergeben sich in einigen Fällen recht interessante Befunde:

E 561/32. Bei einer 42-jährigen Frau erkennt man im histologischen Bilde ein intracanaliculäres Fibroadenom, dessen mesenchymaler Anteil zum größten Teil in ein ungemein polymorphzelliges, teilweise vielleicht schleimbildendes Sarkom umgewandelt ist.

(Diese arboreszierenden Sarkome wachsen meist sehr langsam und pflegen, wenn sie vor dem 30. Jahr auftreten, bei langsamem Wachstum nach der Exstirpation nicht wieder zu erscheinen.)

E 334/32. Bei einer 57-jährigen Frau erkennt man ein polymorphzelliges Sarkom. Die Sarkomzellen sind von überraschender Größe, ihre Kerne sind vielfach gigantisch zusammengeklumpt, von überaus bizarren Formen. Sie zeigen ferner reichliche Mitosen, Kernzerfall und Vakuolisierung. Zwischen den Sarkomzellen findet sich hier und da ein hyalines Stroma. An einzelnen Stellen zeigen die Zellen die Tendenz, Spindelform anzunehmen, wobei sie jedoch ihre auffallende Größe im allgemeinen bewahren.

E 2478/31. Bei einer 60-jährigen Frau mit dem Mammatumor von 4,75 kg besteht das Gewebe aus ödematösem, teilweise zartfaserigem, teilweise derbfaserigem kollagenem Bindegewebe, dessen Faserbündel in schön geschwungenen Zügen sich verflechten. In dieses Bindegewebe sind ganz vereinzelt ruhende Drüsenschläuche eingelassen. Um diese Drüsen verdichtet sich das Bindegewebe meist in konzentrischen Zügen. Stellenweise finden sich kleine Zysten, in welche sich die Drüsengänge umgewandelt haben. Stellenweise finden sich in dem Bindegewebe hyperplastische, zellreiche Kapillaren. Die Kerne der Bindegewebszellen sind vielfach nicht ganz uniform, sondern etwas polymorph. Die Entscheidung, ob hier ein Fibroadenom mit sehr zellreicher mesenchymaler Komponente oder mit sehr zellarmer fibrosarkomatöser Komponente vorliegt, ist außerordentlich schwierig. Er erscheint am wahrscheinlichsten, daß ein zum Teil kleinzystisches Fibroadenom vorgelegen hat, dessen mesenchymale Komponente sich im Inneren provinzweise in sarkomatöser Entartung befindet.

E 3824/30. Das Mammagewebe einer 55-jährigen Frau ist aufs dichteste von großen und kleinen, stark verhornenden Plattenepithelkrebs-Formationen durchsetzt. Neben diesem findet sich außer einem schwieligen, von Entzündungszellen mäßig durchsetztem Stroma ein mächtig entwickeltes Gewebe, das folgendermaßen charakterisiert ist: In einer reichlichen ungefärbten, locker von Lymphozyten durchsetzten Grundsubstanz schwimmen einzelne sehr große polymorphe, manchmal spindelige Zellen. Es drängt sich hier der Gedanke an ein sehr polymorphzelliges Spindelzellensarkom auf, welches in schleimiger Umwandlung begriffen ist. Besonders auffallend ist, daß die Plattenepithelkrebs-Formationen in dieses Gewebe eingelagert sind und scharf von ihm abgegrenzt sind. Die Diagnose muß auf eine Mischung von Karzinom und Sarkom, ein sog. Karzinosarkom, gestellt werden.

E 962/36. Ein anderer Fall betrifft bei einer 36-jährigen Frau ein ungemein polymorphzelliges Spindelzellensarkom mit Nekrosen und Blutungen. Das Karzinom hat keine räumlichen Beziehungen zu den knotigen Sarkompartien. Es handelt sich also nicht um ein Sarkokarzinom, im Sinne eines Karzinoms, dessen Stroma sarkomatös entartet, sondern um das seltene Vorkommnis von Sarkom und Karzinom nebeneinander im selben Organ.

E 443/29. Schließlich liegt bei einem 28-jährigen Fräulein eine Fibrosis mammae mit beginnender Zystenbildung vor, wobei die Entwicklung ungewöhnlich mächtiger, schwieliger Bindegewebsmassen festzustellen war. An einer Stelle

zeigt das Gewebe den Bau eines kleinen tubulären, ziemlich saftreichen Fibroadenoms. Mehr hautwärts finden sich in diesem Fibroadenomgewebe große Spaltzystenbildungen, in denen es vielfach zu papillären Erhebungen gekommen ist. Das durch die Haut herauswuchernde Gewebe zeigt den Bau eines intracanaliculären Fibroadenoms, mit ungewöhnlich plumpen, großen und vielfach hyalin entarteten intracanaliculären Anteilen. Das nicht intracanaliculär entwickelte Bindegewebe ist stellenweise recht kernreich. Die Kerne sind ziemlich polymorph und erreichen hier und da eine derart dichte Lagerung und unregelmäßige Gestalt, daß diese Stellen als sarkomatös anzusprechen sind. Es handelt sich demnach um ein zum Teil intracanaliculär wachsendes Fibroadenom, dessen bindegewebiger Anteil sarkomatös entartet ist, sodaß für die vorliegende Geschwulst Zystosarkoma phylloides oder arboreszierendes Sarkom zutrifft.

In zwei Fällen unter den 29 eigenen Beobachtungen zeigen die Achsellymphdrüsen eine regionäre Schwellung, verbunden mit Sinuskatarrh, ohne daß die Drüsen selbst sarkomatös entartet sind. Nur dreimal haben wir histologisch sarkomatös bzw. karzinomatös entartete Lymphdrüsen und einmal Metastasen an der Rippe nachweisen können. In einem Fall traten wiederholt Recidive in der Narbe auf. Innere Metastasen konnten nicht weiter beobachtet werden.

IV. Zusammenfassende kritische Beurteilung des Mammasarkoms auf Grund des Schrifttums und der eigenen Beobachtungen.

Aus den Fällen des Schrifttums und aus unseren Beobachtungen lassen sich folgende Schlüsse ziehen: Die Angaben über das Alter der Mammasarkome schwanken innerhalb bedeutender Grenzen. Sie zeigten sich zwischen dem 20. und dem 80. Lebensjahr, hauptsächlich aber im Alter zwischen 40 und 50 Jahren. Die Alterskurve erreicht ihr Maximum bei ungefähr 47 Jahren. Ob das Klimakterium dabei eine ursächliche Rolle spielt, bleibt dahingestellt. Jedenfalls scheint das Mammasarkom nach dem Klimakterium seltener zu werden.

Wie sich die verschiedenen Sarkomarten auf die einzelnen Lebensalter verteilen, entnehmen wir folgender Tabelle:

Alter bei Beginn d. Erkrg.	Spindelzellen-sarkom	Zysto-sarkom	Rundzellen-sarkom	Riesenzellen-sarkom
Unter 20 J.	1	—	—	—
21—30 „	3	2	1	—
31—40 „	1	1	—	—
41—50 „	2	5	4	1
51—60 „	2	—	1	1
61—70 „	4	—	—	—
71—80 „	—	—	—	—
Summe:	13	8	6	2
Durchschn.-A.	46	42	44	48

Danach tritt das Zysto- und Rundzellensarkom eher auf als Spindel- und Riesenzellensarkom, doch das Spindelzellensarkom tritt wiederum eher auf als das Riesenzellensarkom.

Rechnen wir zu den 71 Fällen des Schrifttums die eigenen 29 Beobachtungen, so ändern sich die Durchschnittswerte für das Alter des Mammasarkoms wie folgt: Spindelzellensarkom von 46 auf 49 Jahre, Rundzellensarkom von 44 auf 49 Jahre.

Da unter den eigenen Beobachtungen keine Fälle von Zysto- und Riesenzellensarkomen waren, bleiben die Werte bestehen.

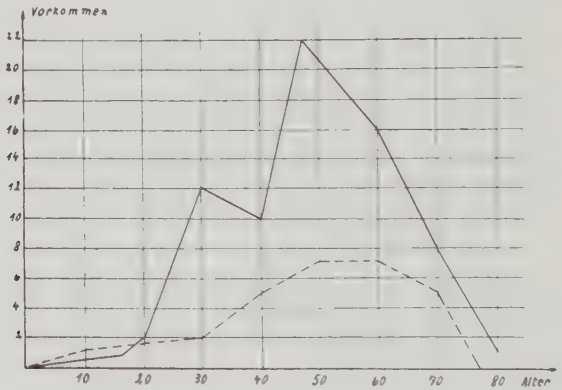

Schwarz b. 71 Beobachtungen, gestrichelt b. 29 Beobachtungen.

V. Tabellarische Zusammenstellung der eigenen Beobachtungen.

Nr.	E.	Alt.	Sitz		Histologie	Metastasen
1	1081/25	50	li	Schn. Wachst. in d. letzten Wochen.	Polymorphzelliges Rundzellensarkom	Achseldrüsen frei
	1599/27	52	re	desgl.	desgl.	desgl.
2	1360/25	50	?	2 Hühnereier	Myxosark. m. polymorph. Sp.-Z.	Keine Drüsen
3	1440/25	20	re.	Exstirp. v. gr. höck. Tum.	Faszik. Sp.-Zell.-Sarkom	Keine Drüsen
4	1468/25	61	li. ob.inn. Quadr.	2 faustgroß	Polym. zell., kl. zell. Sp. Zell.-Sa.	Derbe vgr. Lymphdr. i. d. Axilla.
5	1846/25	67	li.	?	Polym.zell. Sarkom mit Riesenzell.	Keine Drüsen
6	995/26	37	?	?	Polym.zell. Sarkom mit Riesenzell.	Keine Drüsen
7	1142/26	58	li.	faustgroß	Spdl.zell. Sarkom	Drüsen frei

Nr.	E.	Alt.	Sitz			Metastasen
8	206/27	55	li. lat.	faustgroß	Melanot. Sarkom	Ausged. Metast. in Achsel-, Supra- und Infraklav. Dr.
9	2445/27	36	?	?	Fibro-Sarkom	—
10	2487/27	60	li. inn.H.	Mamma vergrößert	Kl.zell. Rundzellen-sarkom	Drüsen frei
11	2489/27	46	re.	kopfgr. 3,5 kg	Fibromyxo-Sa.	Keine Drüsen
12	443/29	28	re. u.Hlft.	kindskopfgr.	Zystosa. phylloid.	Pectoralis u. Achsel-lymphdrüsen frei
13	974/29	30	re.	faustgroß	Fibroadenom mit sa. Stroma	Keine Drüsenschw.
14	2921/29	46	li.	?	Polym.zell. Sarkom	Axillardr. o. B.
15	3028/29	50	re. inn. u. Quadr.	Gänseei	Polym.zell. Spd.zell. Sarkom	Lymphdrüsen frei
16	3708/30	57	re. ob. H.	kindskopfgr.	Polym.zell. Spd.zell. Sarkom	Metastatisch veränderte Drüsen
17	3824/30	55	li.	faustgroß	Ca.-Sa.	Karzinomatös entartete Lymphdrüsen
18	3893/30	61	re.	Schn. Wchst. d. vor 5 Jhr. aufgetr. Tum.	Spd.zell. Sarkom.	Lymphdrüsen frei 3 Rec. i. d. Narbe
10	4162/30	14 Tg.	li. ob.	?	Polym.zell. Sa.	Keine Drüse
20	4322/30	63	?	?	Ca.-Sa.	—
21	2478/31	60	re.	Riesentumor 4,75 kg	Sa.phyll.	Keine Geschwulst-ableger i. d. Drüse
22	334/32	57	li.	kindskopfgr.	Polym.zell. Sarkom.	Metastasen a. d. Rippe, Axilla frei.
23	561/32	42	?	Gänseei	Zystosa. phyll.	Drüsen frei
24	997/32	76	re.	2 faustgroß	Spd.zell. Sarkom.	Axilla frei
25	2464/32	35	li.	kl. Tumor	Fasz. Sp.zell. Sa.	Keine Drüsen
26	4232/32	45	re.	?	Melanosarkom	Lymphdr. frei
27	5033/32	36	li.	apfelgroß	Ca.-Sa.	Sinuskatarrh i. d. Lymphdrüsen
28	4357/33	33	li.	faustgroß	Mammazyste m. Sa.	Keine Drüsen
29	962/36	61	re. u. Mamil.	pflaumengr.	Sarkom u. Karzinom	Drüs. nicht entartet

VI. Zusammenfassung.

Die an Hand von 29 eigenen Beobachtungen von Mammasarkom gewonnenen Ergebnisse stimmen mit denen des einschlägigen Schrifttums im wesentlichen überein. Es ist hervorzuheben:

1. Gegenüber dem Karzinom erweist sich das Sarkom der weiblichen Brustdrüse als
   a. ungleichförmiger im klinischen Bild,
   b. weniger auf das Allgemeinbefinden der Kranken wirkend,

c. weniger zur Metastasierung in die regionären Lymphdrüsen neigend,
d. häufiger nach Operation in Dauerheilung übergehend.

2. Eine besondere Disposition eines bestimmten Lebensalters für das Mammasarkom besteht nicht. Die verschiedenen Statistiken ergeben in Übereinstimmung mit unseren Ergebnissen die maximale Häufigkeit des Vorkommens zwischen dem 40. und 50. Lebensjahr.
3. In der Lokalisation überwiegt die linke Seite, beiderseitige Tumoren sind ausgesprochene Seltenheiten.
4. Die Wachstumsdauer schwankt innerhalb großer Grenzen.
5. Im histologischen Bau überwiegen die Spindelzellensarkome.
6. Die Metastasierung erfolgt auf venösem Wege.
7. Mammasarkome stellen oft maligne Entartungen primär gutartiger Tumoren dar.
8. Die Größe des Mammasarkoms variiert stark, ist jedoch in Abhängigkeit von der histologischen Struktur.
9. Einflüsse der Klimax auf das Entstehen des Mammasarkoms sind nicht zu beweisen.

Literaturangaben.

1. Arnold: Über einen knorpel- und knochenhaltigen Tumor der Brustdrüse. Virch. Arch. 1887, Bd. 148.
2. Batzdorff, E.: Das Mammasarkom. Beitr. Klin. Chir. 139, 199 (1927).
3. Biebl, M.: Das Mammasarkom und seine Beziehungen zur Fibrosis mammae wie zu den gutartigen Mammageschwülsten. Beitr. Klin. Chir. 140, 52 (1927).
4. Billroth, Th.: Untersuchungen über den feineren Bau und die Entwicklung der Brustdrüsengeschwülste. Virch. Arch. 18, 51. (1860).
5. Borst: Die Lehre von den Geschwülsten. 1902.
6. Coen: Chondroosteosarkom der weiblichen Brustdrüse. Ref. Zbl. f. Path. 2, 858.
7. Ehrlich: zitiert nach Wülfing.
8. Edelmann, H.: Über ein Osteoidsarkom der weiblichen Brustdrüse. Beitr. Path. Anat. 78, 618 (1927).
9. Finsterer, J.: Über das Sarkom der weiblichen Brustdrüse. Dtsch. ZS. Chir. 86, 352 (1907).
10. Gebele, H.: Zur Statistik der Brustdrüsengeschwülste. Beitr. Klin. Chir. 29, 167 (1901).
11. Gorham: Adenomyxofibroma papillare intracanaliculare mammae mit Sarkom und Epidermiszysten. Straßb. med. Zeit. 1911, Heft 6.
12. Groß, S. W.: Sarcoma of the female breast. Americ. J. Med. Sci 94; 17 (1887).
13. Haaß: Mammasarkom. Münch. med. Wschr. 74, 1734 (1927).
14. Hacker. v.: Über das Vorkommen von Knorpel und Knochen in einer Geschwulst der weiblichen Brustdrüse. Langenb. Arch. Bd. 27, 1882.
15. Haeckel, H.: Beiträge zur Kenntnis der Brustdrüsengeschwülste. Arch. Klin. Chir. 47, 274 (1894).
16. Hesse: Ein Fall von Mammasarkom. Zbl. Chir. 55, 27 (1928).
17. Hoffmann: Ein durch die große Zahl der Rezidive bemerkenswerter Fall von Mammasarkom. Arch. Klin. Chir. 43, 93 (1894).

18. Horner, F.: Über die Endresultate von 172 operierten Fällen maligner Tumoren der weiblichen Mamma. Beitr. Klin. Chir. 12, 619 (1894).
19. Hueter, C. und Karrenstein: Eine Mischgeschwulst (Osteoidsarkom der weibl. Brustdrüse). Virch. Arch. 183, 495 (1901).
20. Kreibisch, W.: Zur Kenntnis seltener Geschwulstformen der weiblichen Brustdrüse. Virch. Arch. Path. Anat. u. Phys. 256, 649 (1925).
21. Kurosu, Sh.: Über eine bindegewebige Mischgeschwulst der weiblichen Brustdrüse. Zbl. Krebsforsch. 26, 99 (1928).
22. Kuru: Beiträge zur Pathologie der Mammageschwülste. Dtsche. ZS. f. Chir. 98, 1908.
23. Magnus, F., König, G.: Handbuch der gesamten Unfallheilkunde; „Gewächse", bearbeitet von Lubarsch.
24. Manz, O.: Über Riesenzellensarkome der weiblichen Brustdrüse. Beitr. Klin. Chir. 13, 66 (1895).
25. Mitterstiller, S.: Ein Fall von Mammasarkom beim Mann. Zbl. Chir. 134, 446 (1915).
26. Offergel, H.: Doppelseitiges primäres Mammasarkom. Arch. Klin. Chir. 153, 395 (1928).
27. Poulson, K.: Die Geschwülste der Mamma. Arch. Klin. Chir. 42, 593 (1891).
28. Ribbert: Geschwulstlehre. (1904).
29. Rosenstein, P.: Ein statistischer Beitrag zur operativen Behandlung der bösartigen Brustdrüsengeschwülste. Arch. Klin. Chir. 63, 555 (1901).
30. Rubenson, A.: Beitrag zur Kenntnis des Sarcoma mammae. Ref. Zbl. Path. 27, 398 (1916).
31. Schmidt, G. B.: Die Geschwülste der Brustdrüse. Beitr. Klin. Chir. 4, 40 (1889).
32. Schneller, J.: Erkrankungen der männlichen Brustdrüse. Arch Klin. Chir. 119, 160 (1922).
33. Schultz-Brauns, O.: Die Geschwülste der Brustdrüse (aus: Handbuch der speziellen Path. Anatomie und Histologie von Lubarsch, Bd. VII, 2. Teil, 1933).
34. Sehrt, E.: Das Osteochondrosarkom der Mamma. Beitr. Klin. Chir. 55, 574 (1907).
35. Simon, H.: Die Sarkome. N. Dtsch. Chir. 43, 301 (1928).
36. Stilling, H.: Über Osteoidsarkome der weiblichen Brustdrüse. Dtsch. ZS. Chir. 15, 247 (1881).
37. Thinnes, H.: Über einen Fall von Chondrosarkom der weiblichen Brustdrüse. Virch. Arch. 264, 150 (1927).

38. Thür, W.: Zur Kenntnis seltener Geschwulstformen der weiblichen Brustdrüse. Virch. Arch. 265, 96 (1927).

39. Wülfing, M.: Das Zystosarkoma phylloides der Mamma. Virch. Arch. 247, 613 (1924).

Lebenslauf.

Als Tochter des Oberzollinspektors a. D. Dr. jur. Wilhelm Sievers und seiner Ehefrau Paula geb. Vollmer wurde ich am 16. Januar 1910 in Jacobshagen (Kr. Saazig) geboren. Infolge vieler Versetzungen meines Vaters besuchte ich in Schivelbein, Deutsch-Krone, Osnabrück und Göttingen die Schule. Ostern 1932 bestand ich am Oberlyzeum zu Göttingen die Reifeprüfung und blieb in Göttingen bis zum medizinischen Vorexamen (Sommersemester 1934), verließ dann Göttingen, um in Königsberg, Danzig und Berlin zu studieren. Das medizinische Staatsexamen gedenke ich vor dem Göttinger Prüfungsausschuß abzulegen.

Zum Schluß möchte ich Professor Dr. H ü c k e l, Berlin, Horst-Wessel-Krankenhaus, für seine stets bereite Unterstützung meinen wärmsten Dank aussprechen.